AUS DER UNIVERSITÄTSKINDERKLINIK BASEL
Vorsteher: Prof. Dr. E. Freudenberg

KARDIOSPASMUS BEI SÄUGLINGEN

INAUGURAL-DISSERTATION
zur Erlangung der Doktorwürde der hohen medizinischen Fakultät der Universität Basel

vorgelegt von
HANS WETTSTEIN
von Fislisbach (Aargau)

Stans 1942 · Buchdruckerei Paul von Matt & Cie.

AUS DER UNIVERSITÄTSKINDERKLINIK BASEL
Vorsteher: Prof. Dr. E. Freudenberg

KARDIOSPASMUS BEI SÄUGLINGEN

INAUGURAL-DISSERTATION
zur Erlangung der Doktorwürde der hohen medizinischen Fakultät der Universität Basel

vorgelegt von
HANS WETTSTEIN
von Fislisbach (Aargau)

Stans 1942 - Buchdruckerei Paul von Matt & Cie.

Von der medizinischen Fakultät Basel genehmigt auf Antrag von Prof. Freudenberg. Promotion 10. 7. 1941

Die Aetiologie des kindlichen Erbrechens ist außerordentlich vielseitig. An erster Stelle stehen die gastrointestinalen Störungen, anderseits erbricht das Kind bei sämtlichen Infektionskrankheiten, ferner ist das sog. zentrale Erbrechen zu erwähnen bei pathologischen intrakraniellen Prozessen.

Beim Säugling, besonders beim neugebornen und jungen Säugling, besteht eine gewisse physiologische Neigung zum Erbrechen. Das Erbrechen an und für sich ist keine Krankheit, sondern ein Sympton. Es kann ebenso gut Ausdruck einer harmlosen und schnell vorübergehenden Störung des Allgemeinbefindens wie Hinweissympton einer lebensbedrohlichen Erkrankung sein (Glanzmann). Das Erbrechen kann nur Begleitsymptom eines pathologischen Geschehens sein oder im Mittelpunkte der Krankheit stehen und das klinische Bild völlig beherrschen. Dieses letztere trifft zu für das Erbrechen beim Kardiospasmus.

Birnberg definiert den Kardiospasmus als einen Spasmus der glatten Muskelfasern, die den Mageneingang umgeben, mit dem Ergebnis eines teilweisen oder völligen Verschlusses des untern Oesophagusendes.

In der paediatrischen Literatur wird der Kardiospasmus älterer Kinder öfters beschrieben, hingegen sind die Angaben über dieses Krankheitsbild für Neugeborne und Säuglinge recht spärlich.

In eingehenden Studien über Oesophago- und Kardiospasmus schlug Husler 1917 die noch heute anerkannte Einteilung vor in

1. idiopathisch oder funktionell bedingten Kardiospasmus,
2. sekundären Kardiospasmus im Anschluß an lokale pathologische Prozesse. (Läsionen infolge von Fremdkörpern, Verätzungen und dergl.)

Diesen beiden Gruppen fügte Lust eine dritte bei und nannte sie oesophagale resp. kardiale Affektkrämpfe. Husler veröffentlicht 11 Fälle aus der Münchner Klinik. Das Alter der Pat. schwankt zwischen 2½ und 12 Jahren.

Die größte Zahl von Kardiospasmusfällen wurde von Moersch beschrieben. Er beobachtete an der Mayo Klinik 691 Fälle, von denen 34 vor dem 14. Lebensjahre begannen. Bei 3 Pat. gingen die Beschwerden in das 1. Lebensjahr zurück, sie konnten angeblich niemals feste Speisen zu sich nehmen. Nach Moersch fällt der Kardiospasmus öfters in die Rekonvaleszenz nach Infektionskrankheiten. Bei jungen Kindern soll häufig die Fehldiagnose eines Croups oder einer pulmonalen Erkrankung gestellt worden sein.

Hotop L. beschreibt einen Fall von Kardiospasmus bei einem 10jährigen Kinde und Morse bei einem Kinde von 15 Monaten.

Careddu Giovanni hat zwei Fälle von Kardiospasmus gesehen bei einem Knaben von 2½ und einem Mädchen von 3 Jahren.

Wieland publiziert einen Kardiospasmusfall bei einem 9jährigen Mädchen, das Leiden begann im 4. Lebensjahr und hatte mehr remittierenden Charakter.

Ein absolut typischer Kardiospasmus konnte 1918 bei F. Hans im Alter von 1½ J. an der Basler Kinderklinik festgestellt werden.

Monrad beschreibt 3 Fälle, in denen er allerdings keine scharfe Grenze zieht zwischen Oesophago- und Kardiospasmus. Er erklärt sie hysterisch bedingt. Die Pat. stehen im Alter von 4—5 Jahren. Man würde sie wohl besser oesophagale Affektkrämpfe benennen.

Freund W. veröffentlicht Beobachtungen über dieses Krankheitsbild bei einem 2jährigen Kinde und drückt dabei sein Erstaunen aus über das „außerordentlich jugendliche Alter", in dem Kardiospasmus schon auftreten soll. Dazu ist zu bemerken, daß zit. Artikel aus dem Jahre 1903 stammt. Der paediatrischen Forschung ist es gelungen, inzwischen eine Anzahl einwandfreier Kardiospasmusfälle im Säuglingsalter zu diagnostizieren, über die ausführlicher referiert werden soll.

Kardiospasmusfälle im Säuglingsalter

Göppert und Beck berichten als erste eingehender über einige Fälle von Kardiospasmus im frühen Säuglingsalter und weisen darauf hin, daß Verwechslungen mit hypertrophischer Pylorusstenose durchaus möglich seien.

Die Säuglinge Beck's — 2 resp. 3 Mon. alt — zeigten ohne vorhergehende Nahrungsänderung plötzlich Erbrechen, das Erbrochene wies keine Zersetzungs- oder Andauungserscheinungen auf. Das Erbrechen hatte vorwiegend atonischen Charakter. Die Säuglinge würgten nämlich jeden Schluck der aufgenommenen Nahrung in eigentümlicher Weise wieder heraus. Sie versuchten, ihn wieder zu verschlucken und erbrachen stets einen Teil davon. Dieses Wechselspiel wiederholte sich, bis die Flasche leer war, sodaß man den Eindruck hatte, als ob überhaupt keine Nahrung in den Magen gelangte. Bei der Sondierung ließ sich ein Hindernis auf Kardiahöhe feststellen. Konnte dieses überwunden werden, und wurde die Nahrung mit der Sonde direkt in den Magen gegeben, so erfolgte kein Erbrechen. Narkotika hatten keinen Einfluß auf den Krampfzustand an der Kardia. Dagegen verschwanden die spastischen Erscheinungen bei ausschließlich rektaler Ernährung. Durch tägliches, probeweises Schluckenlassen kleiner Trinkmengen wurde festgestellt, daß bei dieser Ausschaltung jedes Oesophagusreizes durch Ingesta der Spasmus an der Kardia nach einem Zeitraum von 1—2 Wochen verschwand. Resultat: Dauerheilung.

Frollo sah ein Kind mit Kardiospasmus im Alter von 8½ Mon. Eltern und Geschwister waren gesund. Das betreffende Kind hatte mit 2 Mon. Varicellen, vom 3. Mon. an trat hartnäckiges Erbrechen während oder kurz nach der Mahlzeit auf mit Zeiten der Besserung und Verschlimmerung. Wa.R. —, Tuberkulinprobe —. Mit 8½ Mon. große Fontanelle 3½ : 2½, noch keine Zähne, stehende Hautfalten. Neben einer schweren Atrophie mit 3900 gr (Sollgewicht 8400 gr) ließen sich äußerlich keine schweren org. Veränderungen nachweisen. Cor, pulmones o.B. Abdomen weich, nicht aufgetrieben, Hämoglobin und Blut-

bild normal. Die Röntgenkontrolle des Verdauungstraktus mit Bariumbrei ergab:

a) unmittelbar nach Einnahme: Oesophagus im mittlern und untern Drittel mäßig dilatiert, konisch auslaufend gegen die Kardia. Dort erkennt man einen ganz dünnen Saum von Kontrastbrei, der Magen ist wenig gefüllt.

b) 10 Min. nach Einnahme: Die Speiseröhre ist leer, der Bariumbrei liegt noch teils im Magen, teils ist er bereits in den Dünndarm übergetreten.

Das Kind erlag einer Bronchopneumonie. Der Sektionsbericht lautet: (nach Verga) „Der Oesophagus zeigt eine Erweiterung im mittlern Abschnitt, Schleimhaut normal. Auf Höhe der Kardia läßt sich keine Veränderung nachweisen. Die histolog. Untersuchung an den herausgenommenen Stücken aus dem dilatierten Oesophagus und von der Kardia zeigen keine Veränderung in der Gewebestruktur."

Frollo glaubt, dieses Krankheitsbild wäre eine lokalisierte B_1-Avitaminose. Diese Vermutung wird in der durchgesehenen Literatur von keinem andern Autor vertreten, ja nicht einmal erwogen. Sie wird nicht begründet.

Daß Kardiospasmus schon beim Neugebornen auftreten kann, zeigen Segar und Stöffler. Sie veröffentlichen einen solchen Fall von einem 4 Tage alten Mädchen, bei dem wegen heftigen Erbrechens eine Röntgenkontrolle der Speiseröhre und des Magens mit Kontrastbrei das typische Bild eines Spasmus an der Kardia ergab. Bei gleichen Symptomen ließ sich bei einem Knaben von 3 Tagen der gleiche Befund erheben. Spätere röntgenolog. Untersuchungen — nach Jahresfrist — zeigten bei beiden Fällen eine normale Speisepassage.

Bei systematischen Untersuchungen bei kindlichem Erbrechen vor dem Röntgenschirm fand Birnberg 3 Kardiospasmusfälle bei Kindern in den allerersten Lebenstagen. Bis eine Stunde nach Nahrungsaufnahme war eine Retention im untersten Oesophagusteil nachweisbar. Birnberg schreibt in sämtlichen Fällen von einem Erbrechen im Strahl. In zwei Fällen trat mit Sondenernährung Heilung ein, der 3. Pat. kam am 4. Tage ad exitum. Die Sektion ergab zentrale Blutungen,

über deren Natur sich der Verfasser nicht äußert. Der gleiche Autor erwähnt ferner 2 Kardiospasmusfälle, die Morgan 1911 veröffentlichte.

Ueber 2 Kardiospasmusfälle im Säuglingsalter aus der Basler Kinderklinik soll später und eingehender referiert werden.

Symptome und Diagnose des Kardiospasmus

Beim ältern Kinde sind die ersten Symptome Schluckschwierigkeiten, begleitet von einem Schmerz oder doch Unbehagen im Epigastrium und Salivation. Dann erfolgt Erbrechen — in tonischer oder atonischer Form — noch während od. unmittelbar nach der Nahrungsaufnahme. Nach Moersch ist der Schmerz kein konstantes Begleitsymptom, wenn er aber auftrete, dann sei er attackenartig. Der Schmerz wird empfunden im Momente, in dem die Nahrung die Kardia passiert. Von seinen 34 beobachteten Fällen klagten 14 über Schmerzen. Pfaundler glaubt, spastische Zustände an der Speiseröhre und Kardia könnten bisweilen jahrelang keine oder nur geringfügige Beschwerden machen, im spätern Kindesalter aber plötzlich auftreten.

Beim Neugebornen ist das kardiospastische Erbrechen meist krampfartig, bei ältern Säuglingen mit heftigen und quälenden Hustenstößen begleitet, die während der ersten Schlucke oder sofort nach der Mahlzeit erfolgen. Die ganze Trinkmenge kann dabei erbrochen werden. Es bestehen kleine und konzentrierte Urinmengen und Hungerstühle. Durch das dauernde Erbrechen kann der Säugling rasch in dystrophische und atrophische Zustände gelangen. (Stehende Hautfalten, greisenhaftes Aussehen. Schwund des subcutanen Fettes.) Temperatursteigerungen können die Folge einsetzender Exsikkose sein. Das Erbrochene zeigt nicht die Kriterien des Aufenthaltes im Magen. Kongopapier bleibt rot. Das Verhalten gegen die Sonde kann wechseln. Diese kann von vorneherein etwa 15 cm vom Munde abwärts einen Widerstand finden, der nicht oder nur schwer zu überwinden ist, oder sie kann passieren, aber auch spastisch

umklammert werden, sodaß sie weder vorwärts noch rückwärts bewegt werden kann. Die geschilderten Symptome incl. das Erbrechen sind aber keineswegs so charakteristisch, daß aus ihnen allein die Diagnose auf Kardiospasmus mit absoluter Sicherheit gestellt werden könnte; die Röntgenkontrolle mit Kontrastbrei ist unerläßlich notwendig. Dabei zeigt sich eine meist im untern Drittel fadenförmig zusammengezogene, darüber bauchig erweiterte Speiseröhre. Der Magen kann leer gefunden werden oder wenig Kontrastflüssigkeit enthalten, die in ganz dünnem Strom die Kardia passierte. Im erweiterten Oesophagus bleibt die Nahrung 10—20 Min. event. bis eine Stunde liegen, falls er nicht durch Erbrechen geleert wird. Schinz beobachtete besonders im untern Drittel der Speiseröhre lebhafte Peristaltik und Antiperistaltik und findet auffällige Parallelen zu den peristaltischen Vorgängen am Magen bei Pylorusstenosen. Diese Speiseröhrenmotilität dürfte das explosivartige Erbrechen erklären.

Differentialdiagnosen

Es ist nicht Aufgabe dieser Arbeit, auf all die kongenitalen Fehlbildungen einzugehen z.B. Oesophagotrachealfisteln, Atresien, Divertikel, Stenosen usw.

Die Rumination hat gewisse Aehnlichkeit mit dem kardiospastischen Erbrechen, mit dem Aufwürgen und dem Versuch, es wieder zu verschlucken. Bei der Rumination aber lassen sich im Heraufgewürgten Magensaftbeimengungen nachweisen. Beim Kardiospasmus hört das Erbrechen oft schlagartig auf, wenn die Nahrung durch Sonde direkt in den Magen gebracht wird. Den Fundamentalunterschied weist erst das Röntgenbild nach: beim Kardiospasmus eine Kontraktur, bei der Rumination ein weites Klaffen der Kardia (Freudenberg).

An allen Stellen des Oesophagus können Spasmen auftreten und einen teilweisen oder vollständigen Verschluß erzielen.

Auch beim Krankheitsbild von Oesophagospasmen reagiert der Körper meist mit Erbrechen, aber nicht explosivartig, sondern es gleicht mehr einem Ueberquellen und Zurückfließen (Brieger). Natürlich fehlt auch hier jede Magensaftbeimischung. Ringsdorff behauptet vom Oesophagospasmus, daß er weniger als der Kardiospasmus zu einem Dauerzustand führe, sondern daß Tage mit vollständigem Speiseröhrenverschluß mit anfallsfreien Perioden abwechseln. Definitive Aufklärung bringt auch hier nur das Röntgenbild.

Das Krankheitsbild der hypertrophischen Pylorusstenose ist wohl umschrieben und allgemein bekannt Die Differentialdiagnose gegenüber Kardiospasmus ist aber u. U. doch mit großen Schwierigkeiten verbunden, worauf schon Beck aufmerksam machte. Der obj. Nachweis eines Tumors am Magenausgang kann recht schwer sein, das gleiche gilt von der sichtbaren Magensteifung und den peristaltischen Wellen. Das Erbrechen im Strahl kommt bei beiden Krankheitsbildern vor. Auch Kardiospasmus ist bei Knaben viel häufiger als bei Mädchen. Stolte glaubt, daß bei Knaben, besonders bei Brustkindern, in den ersten Lebenswochen eine stärkere Entwicklung der glatten Muskulatur im Verdauungstraktus auftrete als Aequivalent für die bei Mädchen zur gleichen Zeit stattfindene Größenzunahme der Uterusmuskulatur. Dazu ist aber zu sagen, daß Kardia und Pylorus sich wohl weitgehend ähneln in der physiolog. Funktion, nicht aber im anat. Aufbau. Birnberg und andere Autoren weisen nachdrücklich darauf hin, daß ein anat. Substrat für die Erklärung des Kardiospasmus fehle. Pylorospasmus tritt gewöhnlich nicht vor der 2. Woche auf und sehr selten im 2. Lebensquartal, ganz im Gegensatz zu Kardiospasmus. Auf die Aetiologie, die wahrscheinlich beiden gemeinsam ist, soll später eingegangen werden.

Doch dürfte das Röntgenbild nach Einnahme von Bariumbrei auf einen deutlichen Unterschied hinweisen: beim Kardiospasmus eine Oesophagusdilation, die fadenförmig gegen die Kardia ausläuft und wenig oder keine Kontrastflüssigkeit im Magen und verzögerte Oesophagusentleerung zeigt, beim Pylorospasmus aber eine ungestörte Oesophaguspassage mit stark verzögerter Magenentleerung bei vermehrter Magenperistaltik.

Nachweis von HCl und Gerinnungserscheinungen im Erbrochenen sind beweisend für den Aufenthalt im Magen und sprechen für Pylorospasmus. Wird die Nahrung unverändert erbrochen, so muß man annehmen, daß sie den Oesophagus nicht verlassen konnte infolge einer spastischen Kontraktur.

Aetiologie des Kardiospasmus

Schon die vielen Namen der Affektion weisen auf die noch keineswegs einwandfrei geklärte Aetiologie und Pathogenese hin. Je nach Lokalisation der primären Ursache wird die Krankheit wieder anders benannt. Die häufigsten Bezeichnungen lauten: Oesophagospasmus, Hiatospasmus, Megaoesophagopathie, Phrenicooesophagospasmus, Kardiospasmus.

von Bergmann nimmt eine primäre Oesophagusdilation an, die Speiseröhre soll dadurch länger werden und sekundär eine Abknickung an der Kardia hervorrufen. Er schreibt wörtlich: „Ich komme von der Vorstellung nicht los, daß der Kardiospasmus die Folge einer solchen idiopathischen Oesophagusdilatation sein könnte". Guisez hingegen behauptet, eine primäre Ptosis der Abdominalorgane führe zu einer Elongation der Speiseröhre mit dem gleichen Endresultat wie oben Jackson und Chevalier erklären den Kardiospasmus aus dem anat. Verhalten des Zwerchfells. Sie glauben, die Diaphragmaschenkel umschlössen sphincterartig den untersten Oesophagusteil. Sie sprechen von Phrenico-Oesophagospasmus. Andere wiederum vermuten einen Druck auf die Kardia von Seiten der Leber.

Alle diese Erklärungen klingen so mechanisch, daß sie das komplizierte Krankheitsbild unmöglich in toto erfassen können.

Finkelstein, Hess und Ringsdorff sehen im Kardiospasmus eine Ausdrucksform einer latenten Tetanie und einer Spasmophilie. Finkelstein sah nicht selten bei rachitischen Kindern, namentlich bei frühgebornen, solche Anfälle, sobald Brei und Gemüse zugefüttert wurden. „Jeder Ver-

such führt zu schwerer Erregung mit Anfällen von Zyanose, Husten und Erbrechen. Durch Phosphorlebertran schwinden die Symptome". Ueber einen geradezu klassischen Fall von multiplen Spasmen der Atmungs- und Verdauunsorgane, der deutliche Zusammenhänge zwischen Tetanie und Oesophago- und Kardiospasmus zeigt, berichtet Ringsdorff. Kalzium-Medikation brachte zwar keine wesentliche Besserung, hingegen hörten die Krämpfe auf, als das Kind aus dem Alter der Spasmophilie herauswuchs. Diese Argumentation ist allerdings sehr fragwürdig. Auch Reyher ist Anhänger der spasmophilen Aetiologie. Im Gegensatz dazu glaubt Lust einen Zusammenhang zwischen Kardiospasmus und Spasmophilie ablehnen zu müssen, da er zwar in einzelnen, keineswegs aber in allen Fällen seiner Beobachtungen Zeichen einer spasmophilen Diathese gefunden hat.

Nach Husler kann Kardiospasmus ausgelöst werden durch einen abnormen Magenbefund. (Ulcus, Hyperacidität, abnormer Füllungszustand, Druckveränderungen usw.) Dadurch könnten reflektorische Impulse den physiolog. Muskeltonus der Kardia steigern. Froelich und Ach wollen beobachtet haben, wie nach Gastrostomie oder gar nur Gastropexie spontane Besserungen aufgetreten seien. Andere Autoren können nicht über ähnliche Resultate berichten. (Vergl. einen Fall aus der Baslerklinik, über den später referiert wird.)

Frick's Erklärung geht vom autonomen Nervensystem aus. Im Tierversuch will er nach beidseitiger Durchschneidung des vagosympatischen Truncus eine schlaffe Dilatation des Oesophagus und einen gleichzeitigen Ausfall der reflekt. Oeffnungsfähigkeit der Kardia gesehen haben. Praktisch existiere meist keine Vagusparese, sondern eine Störung im vegetativen Gleichgewicht mit Herabsetzung des Vagustonus. Frick zieht daraus die Folgerung: „So verknüpft sich die sog. idiopathische Oesophagus-Dilatation mit der Oesophagusatonie und dem dabei gleichzeitig bestehenden Kardiospasmus auf überraschend einleuchtende Weise, ohne daß die Verbindung eine zwangsläufige wäre". Dazu ist zu sagen: Diese Beweisführung wäre dann „überraschend einleuchtend", wenn die Innervationsverhältnisse an der Kardia unter gleichzeitiger Berücksichtigung des intramuralen Systemes restlos aufgeklärt wären.

Die heutige Forschung anerkennt die spasmophile Theorie nur für Einzelfälle, lehnt die Husler'sche Lehre nicht ab, schenkt Frick's Erklärungsversuchen Beachtung, geht aber überall einen Schritt weiter auf dem Wege, den schon Freund zeigte, — er sprach von Hysterie — an Stelle dieser tritt heute die Neurosenlehre. Die überwiegende Mehrzahl der heutigen Forscher sieht im Kardiospasmus eine Ausdrucksform einer neuropathischen Konstitution. Häufig ist die Aszedenz irgendwie stigmatisiert. Dadurch kommt der Kardiospasmus neben die hypertrophische Pylorusstenose zu stehen.

Prognose

Sie ist im allgemeinen gut. Doch braucht der Säugling eine sehr sorgfältige Pflege. Es sei ausdrücklich auf die Gefahr einer Exsikkose und Anhydrämie aufmerksam gemacht. Auch Aspirationspneumonien sind bekannt. Die Krankheitsdauer beträgt meist Monate.

Kardiospasmusfälle im Säuglingsalter aus der Basler Kinderklinik

1. Fall: F. Enrico, geb. am 10. 10. 40 kommt am 31. 1. 41 in das Kinderspital in dystrophischem Zustand. Die Geburt verlief normal, Geburtsgewicht 3230 gr. Zwei Mon. ausschließlich Frauenmilch, nachher Brusternährung und Pelargon, in letzter Zeit Phosphatin. Familien- und persönliche Anamnese o.B. Das Kind gedieh anfänglich gut, begann dann Ende Dez. 40 im Bogen zu erbrechen. Im Erbrochenen seien öfters dunkle Streifen gewesen. In den letzten Wochen habe das Kind nur ganz unwesentlich zugenommen. Nie Fieber.

Objektiver Untersuchungsbefund: Dystrophischer Säugling in dürftigem Allgemein- und Ernährungszustand. Muskeltonus leicht gesteigert. Große Fontanelle 1 : 1 Q.F. Sinnesorgane o.B. Cor, pulmones o.B. Bauchdecken in Thoraxniveau, Leber nicht vergrößert, Milz nicht tastbar. Reflexe normal. Erythrocyten 3,5 M. Hämoglobin 11,2 gr, Thrombocyten 370,000. Gewicht 3860 gr.

31. 1. Im Stuhl Benzidin +, im Erbrochenen erkennt man makroskopisch kleine Blutfetzen.

6. 2. Man konnte mehrmals peristaltische Wellen an der großen Kurvatur sehen. Ein Pylorustumor ist nicht tastbar. Hypertrophische Pylorusstenose?

7. 2. Serienaufnahmen des Magens, sofort, 20 Min. und zwei Stunden nach Bariumbreieinahme.
Das erste Bild (cf. Abb. 1) zeigt eine ausgesprochene Oesophagusdilatation im untern Abschnitt und eine Kontraktur an der Kardia. Im Fundus ventriculi ist Kontrastflüssigkeit erkennbar. Nach 20 Min. zeichnen sich die Oesophaguskonturen noch deutlich ab, der Magen ist mehr gefüllt, ein Teil seines Inhaltes bereits in den Dünndarm übergetreten. Zwei Stunden später ist die Kontrastmasse diffus im Dünndarm verteilt, der Oesophagus ist leer, im Magen noch ein kleiner Rest sichtbar.

12. 2. Das Kind erbricht heute 260 gr. Schon nach kleinen Trinkmengen erfolgt Erbrechen im Strahl. Von jetzt an sollen 12 Mahlzeiten gegeben werden (400 gr Frauenmilch und 220 gr Buttermilch).

24. 2. Nach anfänglicher Besserung tritt bei leichter Bronchitis vermehrtes Erbrechen auf, begleitet von dyspeptischen Stühlen. Gewichtsabnahme bis 3700 gr. Wegen beginnender Exsikkose subcut. Infusionen von physiol. NaCl-Lösung.

3. 3. Eine eitrige Infektion an den Händchen heilt rasch mit Rivanolumschlägen und Cibazolmedikation. Das Kind erbricht nur mehr vereinzelt, gleichmäßiger Gewichtsanstieg, Stühle in Ordnung.

7. 3. Ernährung mit 500 gr Frauenmilch, die mit 1% Larosan angereichert wird, und 100 gr Tee in 12 Mahlzeiten. Heute erstmals kein Erbrechen mehr. 3800 gr.

Abb. 1 Kontraktur an der Kardia mit Stauung des Bariumbreies im Oesophagus und teilweisem Uebertritt in den Magen

17. 3. Das Kind hat nie mehr erbrochen. Allgemeinzustand ist etwas besser. In 10 Tagen 200 gr zugenommen.

28. 3. Das Kind gedeiht ordentlich. Beginn mit kleinen Buttermilchzugaben, daneben wird mit einer Serie Quarzbe-

strahlungen begonnen. Beginn mit 2 Min. und einer täglichen Steigerung um eine Min. bis max. 10 Min.

8. 4. Konstanter Gewichtsanstieg auf 4560 gr. Erbrechen vereinzelt bei 320 gr Frauenmilch (mit 2% Larosan) und 300 gr Buttermilch in 8 Mahlzeiten.

23. 4. Als Reiztherapie intramusc. Blut-Injektion von 10 cc.

28. 4. Bei ordentlichem Befinden wird das Kind allmählich auf Milchsr. Vollmilch umgesetzt in 6 Mahlzeiten. Pirquet-, Mantoux 1 : 100 neg.

10. 5. Regelmäßiger Gewichtsanstieg, kein Erbrechen mehr, Stühle normal. Quarzbestrahlungen und Blutinjektionen wirken auf den Allgemeinzustand sehr günstig.

26. 5. Eine Röntgenkontrolle von Speiseröhre und Magen unmittelbar nach Bariumeinahme zeigt normale Durchgängigkeit.

29. 5. Entlassung mit 6100 gr im Alter von 7½ Monaten. Das Sollgewicht wurde zwar nicht ganz erreicht, das Kind befindet sich aber in ordentlichem Allgemeinzustand.

2. Fall: W. Bernhard, geb. am 12. 7. 40 (Sectio caes. wegen Querlage) mit einem Geburtsgewicht von 3550 gr kommt 13 Tage alt in die Kinderklinik. Aszendenz ist gesund. Angeblich begann das Kind am 4. Tage zu erbrechen, mehrmals im Strahl, quantitativ oft die ganze Trinkmenge. Der Stuhl sei dunkel gewesen.

Objektiver Untersuchungsbefund: (25. 7. 40.) Dystrophischer Säugling, 2920 gr schwer. Sehr schlechter Turgor. Thorax: abnorm stark gewölbt, Sternalgegend springt vor. Abd. in Thoraxniveau, weich Milz und Leber o.B. In der Tiefe des re. Hypochondriums glaubt man einen erbsengroßen Tumor zu spüren. Reflexe normal. Hämoglobin 19,18 gr. Erythrocyten 4 940 000, Thrombocyten 385 000.

26. 7. Eine Röntgenkontrolle des Verdauungstraktus mit Bariumbrei zeigt daselbst keinen deutlich patholog. Befund. Auffallend jedoch ist die Rechtsverlagerung des Mediastinums.

31. 7. Blutnachweis im Stuhl und im Erbrochenen ist pos. Tropfeinläufe wegen drohender Exsikkose. Atropinmedikation (3×2 Tr.) hat keinen wesentlichen Einfluß auf Erbrechen. Tagesmengen des Erbrochenen um 100 gr.

3. 8. Trotz Fehlen eines Magenrestes nach 2 Stunden und im Hinblick auf den etwas bessern Allgemeinzustand wird die Operation nach Weber-Ramstedt ausgeführt. Der Pylorus erscheint kaum hypertrophisch.

10. 8. Das Kind hat die Operation als solche gut überstanden, der erwartete Erfolg ist aber nicht eingetreten. Bei 12×25 gr FrauenM. bricht es weiter Das Gewicht beträgt 2600 gr. Tägliche Infusionen von 100 cc Traubenzucker- mit Ringerlösung oder Tropfeinläufe von 200 gr.

20. 8. Gewicht ist um 200 gr gesunken. Das Erbrechen hat spastischen Charakter angenommen. Der Allgemeinzustand wechselt stark.

30. 8. Status idem. Gewicht 3000 gr. An Stelle Atropin werden 2—3×¼ Spasmalginsupp. gegeben.

6. 9. Auch Spasmalgin bringt keine Besserung. Allg. Z. schlecht. Bluttransfusion von 70 cc. Noch täglich subcut. Infusionen von Tr.Z.

13. 9. Seit 3 Tagen hat das Kind nicht mehr erbrochen. Gewichtsanstieg auf 3100. Es bekommt 400 gr F.M. und 20 gr Buttermilch in 12 Mahlzeiten.

27. 9. Gutes Gedeihen und gleichmäßiger Gewichtsanstieg auf 3180 gr.

1. 10. Seit gestern wieder blutiges Erbrechen. Allg. Z. wesentlich schlechter. 2. Bluttransfusion von 120 cc, auf die sich das Kind etwas erholt.

11. 10. Pat. hat in den letzten Tagen 100—150 gr erbrochen und macht einen atrophischen Eindruck. Man probiert an Stelle von 12 Mahlzeiten 6 Mahlzeiten mit der Sonde. Darauf bricht das Kind 240 gr, eine bis anhin unerreichte Menge. Es sollen wieder 12 Mahlzeiten gegeben werden.

14. 10. Dritte Bluttransfusion, danebst tägliche Tropfeinläufe von 100 gr.

24. 10. Die wiederholte Röntgenkontrolle des Verdauungskanals mit Cito-Bariumbrei zeigt nebst einer starken Rechtsverlagerung der Medistinalorgane eine im untern Abschnitt bauchig erweiterte Speiseröhre mit einer Kon-

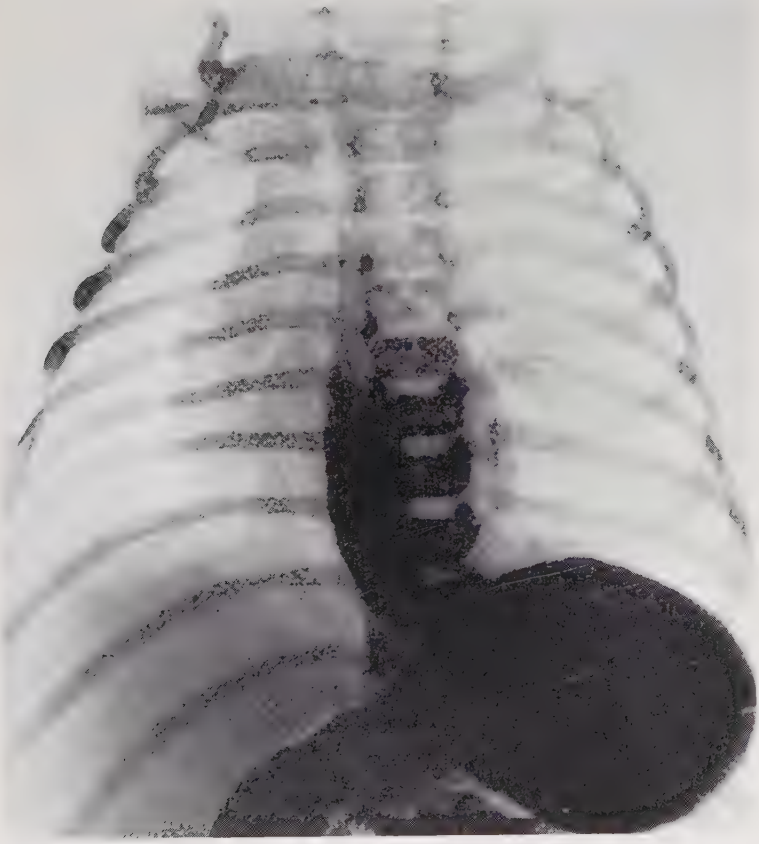

Abb. 2 Dilatation des nach rechts verlagerten Oesophagus mit Spasmus an der Kardia. Aufnahme 20 Min. nach Bariumeinnahme.

traktur in der Kardiagegend. (cf. Abb. 2.) Die eingeführte Sonde gelangt in den Magen.

25. 10. Es wird eine Dauersonde eingelegt. Ernähnährung mit 460 gr FrauenM.

30. 10. Das Erbrechen hörte nach Sondenernährung fast gänzlich auf, heute erbricht es wieder 200 gr. Im Erbrochenen sind Blutspuren. Die Sonde wird weggenommen, soll aber morgen wieder eingeführt werden.

8. 11. Bei gutem Gedeihen hat das Kind im Alter von 4 Mon. das Geburtsgewicht wieder erreicht. (3550 gr.)

16. 11. Obschon das Erbrechen noch nicht aufgehört hat, ist doch eine bis anhin nie gesehene Gewichtszunahme zu konstatieren. 3860 gr.

21. 11. Bei dyspeptischen Stühlen erbricht es heute 500 gr. Gewichtssturz auf 3520 gr. In den folgenden Tagen sollen wieder subcut. Infusionen gemacht werden.

3. 12. Das Kind bekommt noch immer 12 Mahlzeiten (12×35 FrauenM. und 12×15 Buttermilch). Allg. Z. und Ernährungslage sind wieder besser.

8. 1. 41. Die Sondenernährung hat sich bewährt. Das Kind ist bei wenig Erbrechen ganz auf Buttermilch umgestellt und wiegt 4600 gr.

10. 1. Das Kind hustet. Temp. 37,8° bei bronchopneumonischen Befund.

11. 1. Wegen starken Hustens wird die Dauersonde entfernt.

15. 1. Gewichtssturz auf 4100 gr. Die Bronchopneumonie ist in Abheilung. Das Kind ist afebril.

19. 1. Das Kind hat sich von seinem Infekt verhältnismäßig gut und rasch erholt. Die Buttermilch, jetzt in 8 Mahlzeiten, wird gut ertragen. Stühle o.B. 4860 gr. Die Umstellung auf Flaschenernährung machte keine Schwierigkeiten.

6. 2. Eine Otitis med. dextr. bringt keine Verschlimmerung des Allg. Z., das Erbrechen hat fast ganz aufgehört.

8. 3. Die Temperatur ist zur Norm zurückgekehrt und damit hat das Erbrechen wieder aufgehört.

18. 3. Durchleuchtungsbefund: Der Kontrastschoppen passiert das noch deutlich erweiterte untere Oesophagusende und gelangt leicht in Magen. Röntgenkontrolle: Die a.-p.

Abb. 3 Aufnahme von rechts hinten nach links vorn. Spasmus im mittlern Oesophagus und an der Kardia. (Fundus ventriculi nicht sichtbar) Oesophago-kardiospasmus.

Aufnahmen zeigen eine Rechtsverlagerung der Mediastinalorgane wie beim Eintritt und im Okt. 1940. An der Kardia gute Durchgängigkeit. Die schräge Aufnahme

von rechts hinten nach links vorn zeigt einen Spasmus im mittlern Abschnitt der Speiseröhre und einen Spasmus an der Kardia. (Abb. 3.)

20. 3. Entlassung in ordentlichem Allgemein- und Ernährungszustand.

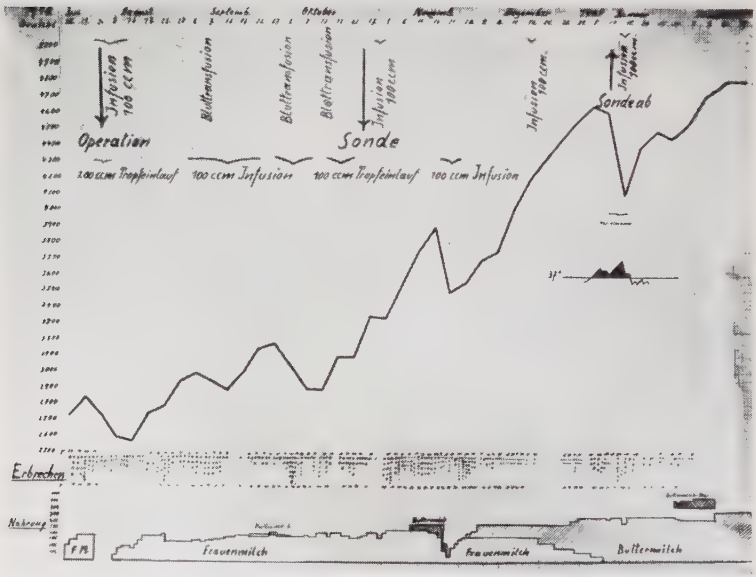

Abb. 4 Gewichtskurve des W. Bernhard vom 25. Juli 1940 bis 19. Februar 1941. Man achte auf den Gewichtsanstieg bei Sondenernährung.

Im Mai 1941 kommt das Kind wegen Otitisrecidiv nochmals in die Kinderklinik und konnte nochmals 3½ Wochen beobachtet werden. In dieser Zeit hat es praktisch nie mehr erbrochen, beim Durchleuchten erschien die Speiseröhre gut passierbar. Das Kind machte einen etwas neuropathischen Eindruck.

Zusammenfassung

Zwei einwandfreie Kardiospasmusfälle aus dem Jahre 1940 und 1941, die an der Basler Kinderklinik beobachtet wurden, gaben Anlaß, in der Fachliteratur nach frühern Veröffentlichungen über dieses interessante Krankheitsbild zu suchen.

Abschließend kann gesagt werden:

1. Die Diagnose kann nur röntgenologisch sichergestellt werden.
2. Fehldiagnosen kommen bestimmt vor, am leichtesten mit der hypertrophischen Pylorusstenose.
3. Hartnäckiges Erbrechen, speziell von spastischem Charakter, sollte stets Anlaß zu einer Röntgenkontrolle des Magen-Darmtraktus sein, wobei auch dem Verhalten von Kardia und Oesophagus Aufmerksamkeit zuzuwenden ist.
4. Die Prognose des Kardiospasmus ist im allgemeinen gut: quo ad vitam et sanationem.
5. Chirurgische Therapie ist im Säuglingsalter abzulehnen.
6. Einer der Fälle wurde durch Ernährung mittelst Verweilsonde aus dem Zustande lebensbedrohlicher, schwerer Dystrophie herausgebracht. In diesem Falle war eine Neigung zum Spasmus vier Monate später nicht mehr nachweisbar, im andern Falle schon früher.
7. Der schwerere Fall zeigte während mehrerer Monate eine Verziehung des Mediastinums nach rechts, die für die Pathogenese bedeutungsvoll erscheint.

Literaturangaben

Abu-Zaid Hassan: Ueber die Erkrankungen der Speiseröhre im Kindesalter. Diss. Berlin 1928.

Ach: zit. nach Husler.

Beck C.: Kardiospasmen im Säuglingsalter. Msch. Kdhkd. Band 9.

Bergmann G. von: Funktionelle Pathologie 1936.

Birnberg: Kardiospasm in the new-born infant. Americ. journ. of dis. of children 1929.

Brieger G.: Oesophagospasmus im Kindesalter. Diss. Breslau 1931.

Careddu Giovanni: Contributo clinico alla conoszenza delli stenosi esofagea e del cardiospasmo. Clin. paediatr. 1927.

Chevalier: zit. nach Segar L. und Stöffler.

Feer: Diagnostik der Kinderheilkunde. 1931.

Finkelstein: Säuglingskrankheiten. 1938.

Freudenberg E.: Physiologie und Pathologie der Verdauung im Säuglingsalter. 1929.

Freund W.: Kardiospasmus, vermutlich hysterischer Natur, bei einem zweijährigen Kinde. Mschr. Kdhkd. 1903.

Frick P.: Handbuch der Röntgendiagnostik und Röntgentherapie im Kindesalter. 1933. Herausgegeben von Engel und Schall.

Froelich: zit. nach Husler.

Frollo: Spasmo del cardias con dilatazione dell'esofago in una bambina di 8 mesi e mezzo. La Pediatria riv. 1938.

Glanzmann: Einführung in die Kinderheilkunde. 1939.

Göppert J.: Der Kardiospasmus, eine Ursache des habituellen Erbrechens. Therap. Monatshefte 1908.

Guisez: zit. nach Segar und Stöffler.

Hotop: L.: Kardiospasmus. Mschr. Kdhkd. 1935.

Husler J.: Beitrag zur Kenntnis des kindlichen Kardio- und Oesophagospasmus. Zschr. Kdhkd. Band 16.

Jackson: zit. nach Segar und Stöffler.

Lust: Zur Klinik des Oesophagospasmus. Mschr. Kdhkd. Band 26.

Moersch: Cardiospasm in infancy and in childhood. Americ. journ. of dis. of children. 1929.

Monrad: Trois cas de spasme hystérique de l'oesophage. Acta paed. Vol. I.

Morse: zit. nach Brieger.

Opitz: Zur Alterskasuistik des Pylorospasmus. Kinderärztl. Prax. 36.

Pfaundler und Schloßmann: Handbuch der Kinderheilkunde 9. Bd. 1930.

Reiche: Das Erbrechen im Kindesalter. Kinderärztl. Praxis 1933.

Reyher: zit. nach Brieger.

Ringsdorff: Ein Fall von Oesophagusstenose mit multiplen Spasmen in Atmungs- und Verdauungsorganen. Mschr. Kdhkd. Bd. 18.

Schinz: Lehrbuch der Röntgendiagnostik. 1932.

Segar L. und Stöffler W.: Cardiospasm in the new-born infant. Americ. journ. of dis. of children. 1930.

Stamm K.: Zur Pathologie des Oesophagus im Kindesalter. Mschr. Kdhkd. Bd. 33.

Verga: zit. nach Frollo.

Wieland: Ueber kardiopastische Speiseröhrenerweiterung. Schw. Med. Wschr. No. 9. 1939.